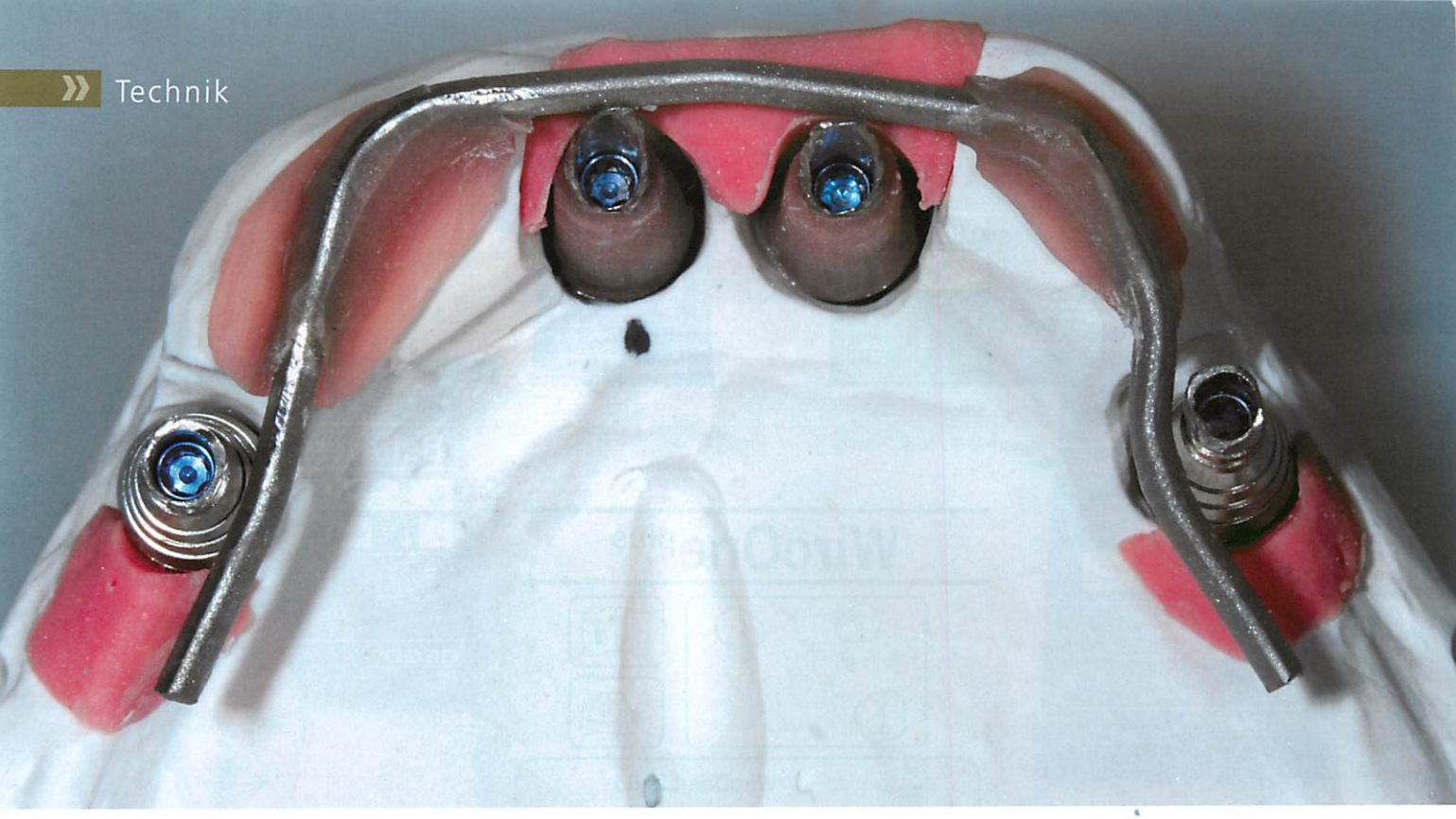

Der einfache Weg zur Sofortversorgung mit navigierter Implantologie

ZTM Gerhard Stachulla

Indices: Sofortversorgung, Guided Surgery, Bohrschablone

Als in den 1970er-Jahren Pioniere wie Philippe D. Ledermann mit ihren damals innovativen Behandlungsmethoden die moderne dentale Implantologie begründeten, dachte noch keiner von ihnen daran, dass ihre Versorgungen mehr als drei Jahrzehnte unverändert in der Mundhöhle der Patienten überdauern könnten (aus Implantologie Journal Ausgabe 8/2010 – Dr. Jürgen Weber Branca).

Das Ledermann-Konzept der sofortigen Verblockung von 4 Implantaten im Unterkiefer und der sofortigen Versorgung mit einem Steg und einer Deckprothese hat hervorragende Langzeitergebnisse gezeigt. Dr. Paolo Malo (Lissabon) entwickelte auf diesen Erfahrungen basierend eine Technik, die das Knochenangebot in der Frontzahnregion so nutzte, dass er auf lediglich 4 Implantaten festen Zahnersatz einsetzen konnte. Hierbei setzte er die posterioren Implantate bis zu 45°anguliert. Durch den gezielten Einsatz von geneigten Implantaten lassen sich aus biomechanischer Sicht vier Implantate an strategisch günstigen Positionen platzieren. Durch diese Lokalisation entsteht eine große prothetische, trapezförmige Unterstützungsfläche, die eine festsitzende Sofortversorgung ermöglicht.

Fast and fixed Versorgung

Die Patientin in unserem Fall hatte eine insuffiziente Versorgung im Unterkiefer. Die noch bestehenden Pfeiler wiesen parodontale Schäden auf und mussten entfernt werden. Dabei weckte die Vorstellung, mit einer nicht ausreichend fixierten Totalprothese zu

Recht kommen zu müssen den Wunsch nach einer festsitzenden implantologischen Sofortversorgung. Das von mehreren Autoren wiederholt beschriebene System einer fast and fixed Versorgung sollte zur Anwendung kommen.

ZTM Stefan Adler aus der Praxis Dres. Bayer, Kistler (Landsberg/Lech) weist zu Recht darauf hin, dass für den erfolgreichen Einsatz der Methode ein flexibler Zahntechniker, der sich schnell auf die jeweilige Situation einstellen kann, nötig ist. Idealerweise sollte sich das zahntechnische Labor in räumlicher Nähe zur Praxis befinden. Dies vor allem, da intraoperativ nach dem Inserieren der Implantate eine Abformung gefertigt wird und anschließend die zahntechnische Prothetik für die Sofortversorgung angefertigt wird. Dies hat zur Folge, dass der Patient noch etwa drei Stunden auf seine Weiterbehandlung warten muss und das Labor einem gewissen Stressfaktor ausgesetzt ist.

Verwenden wir aber bei der Vorbereitung der Implantation ein geeignetes Planungssystem und setzen die Implantate mit einem full guided OP-System, so besteht die Möglichkeit, nahezu die gesamten prothetischen Abläufe vor dem Operationstermin zu erledigen. Aus einem funktionellen Wax-up, welches bei ästhetisch relevanten Situationen auch einprobiert wird, entsteht eine Radiologieschablone. Beim SKYplanX-System steht uns eine Referenzierungsplatte zur Verfügung, in die wir einfach die Referenzylinder einarbeiten können (Abb. 1).

Mit den Daten aus der radiologischen Aufnahme (CT oder DVT) können im 3D-Planungsprogramm SKYplanX die Implantatpositionen definiert werden (Abb. 2). Die Neigung der posterioren Implantate richtet sich nach der Lage des N. mentalis und der jeweiligen zur Verfügung stehenden Aufbauteile. Der Grad der Neigung wird in der dreidimensionalen Darstellung ermittelt. Es stehen Aufbauteile mit 0°; 17,5° oder 35°; zur Verfügung (Abb. 3).

Bohrschablone

Gemäß der Auswertung im Planungsprogramm wird die Radiologieschablone in den SKY5X-Tisch transferiert und zu einer Bohrschablone umgebaut. Der Prozess erfordert präzises Arbeiten, welches mit Hilfe eines Datenblattes überprüfbar ist (Abb. 4 bis 7). Die Bohrschablone kann jetzt auf das Modell gesetzt werden und die Modellanaloge können im Labor entsprechend der geplanten Implantatposition eingegipst werden. Mit den jeweiligen Aufbauteilen ergibt sich die gleiche Modellsituation wie nach einer intraoperativen Abformung. Stressfrei hat das Labor nun die Möglichkeit, analog der Wax-up Situation die Prothetik fertig zu stellen. Wichtig dabei ist, dass alle Pro-

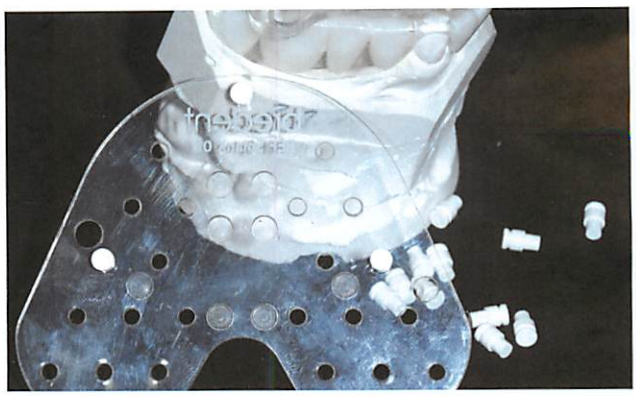

Abb. 1: Radiologieschablone, Referenzierungsplatte und Zylinder.

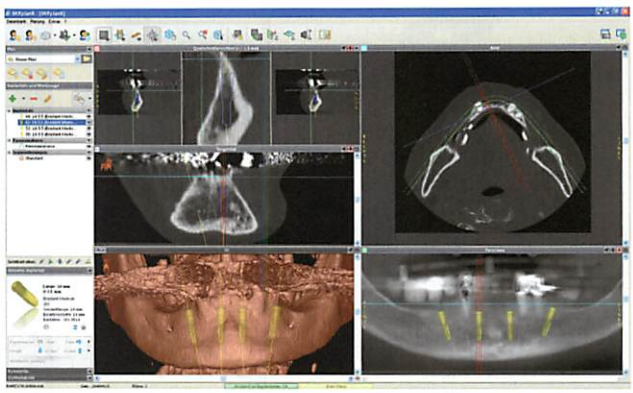

Abb. 2: Virtuelle Implantatpositionierung mit der SKYplanX Software.

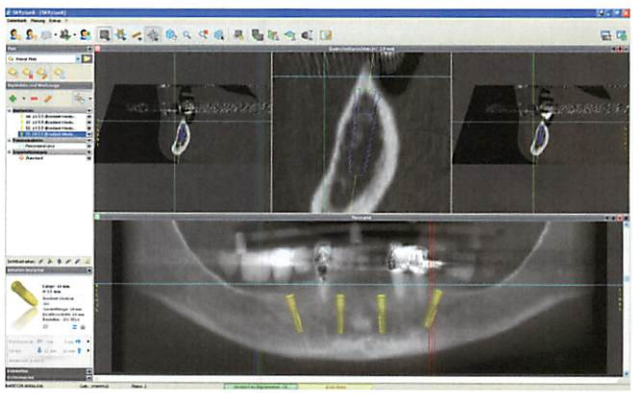

Abb. 3: Die genaue Gradzahl der Implantatneigung in der Relation zu den parallel stehenden Implantaten kann in der Software abgelesen werden.



Abb. 4: Eingipsen in den SKY5X-Tisch.

Abb. 5: Bohren der Hülsenposition.

Abb. 6: Einkleben der Hülse.

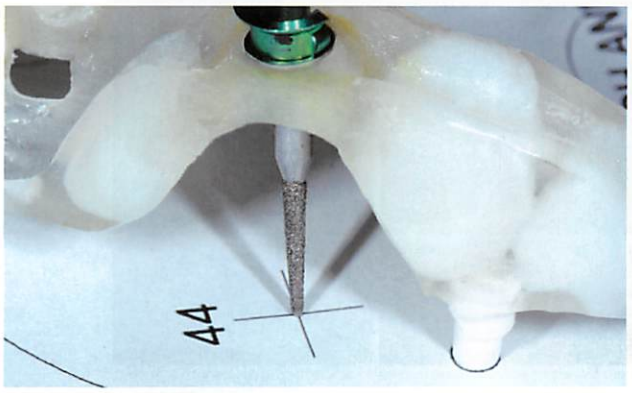

Abb. 7: Überprüfen der Hülsenposition.

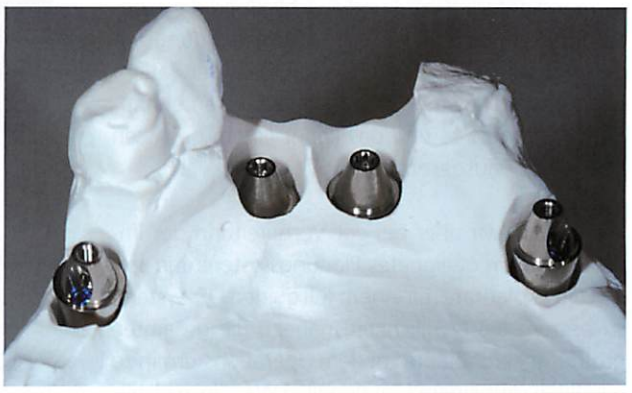

Abb. 8: Modellanaloge und Aufbauteile mit Hilfe der Bohrschablone im Modell fixiert.

Abb. 9: Modellanaloge und Aufbauteile mit Hilfe der Bohrschablone im Modell fixiert.

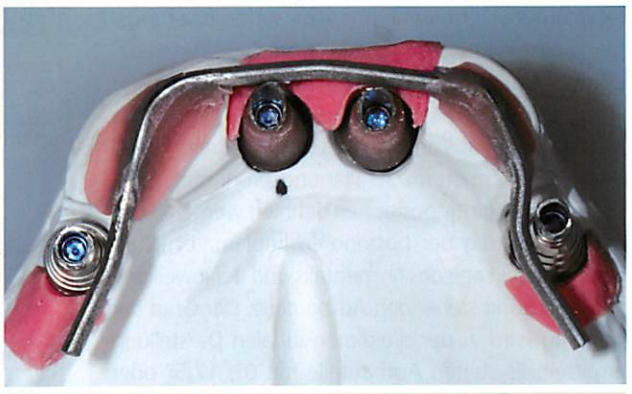

Abb. 10: Gebogene Armierung.



Abb. 11 und 12: Check Wax-up contra Implantatposition.

Abb. 13: Fertigstellung mit Klebespalt für Passiv-fit.

Abb. 14: Situation vor Operation.

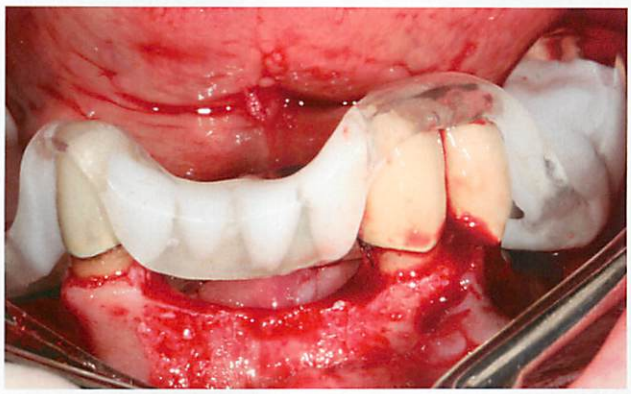

Abb. 15: Schablone in situ.

Abb. 16: OP-Tray SKY.

Abb. 17: Hülse in Hülse.

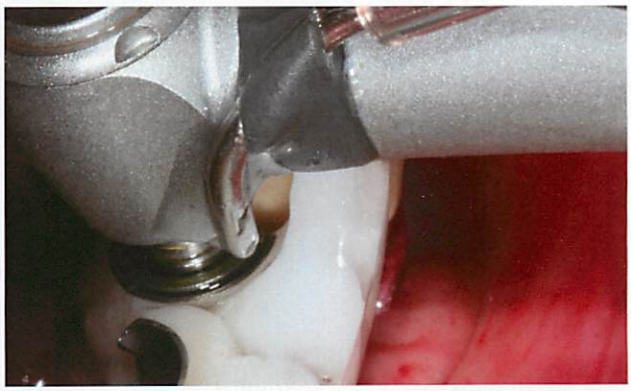

Abb. 18: Bohrung mit Tiefenanschlag.

Abb. 19: Knochenglättung nach Extraktion.

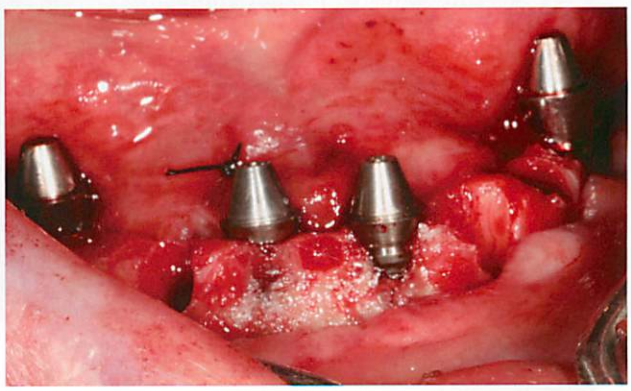

Abb. 20: Aufbauteile im Mund.

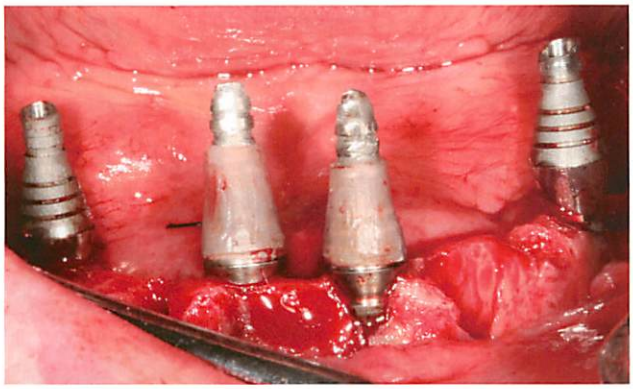

Abb. 21: Prothetikkappe.

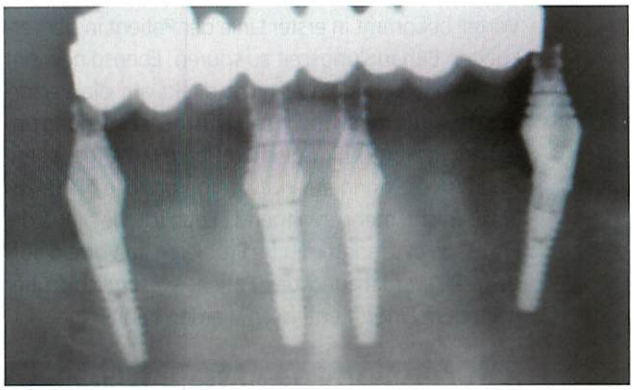

Abb. 22: Das Aufbauteil an Position 42 sitzt nicht korrekt, die knöcherne Störstelle konnte bereits während der Operation korrigiert werden.

thetikkappen erst in der oralen Situation spannungsfrei eingeklebt werden, wozu auf dem Modell ein Klebespalt vorgesehen wird (Abb. 8 bis 13). Im operativen Procedere wird die Schablone nach der Freilegung des Kieferkammes auf den Restzähnen abgestützt, das Bett für die SKY-Implantate wird entsprechend dem Bohrprotokoll aufbereitet. Hierzu steht ein entsprechendes Tray zur Verfügung, das in den Bohrerdurchmessern auch unterschiedliche Knochenqualitäten berücksichtigt. Die jeweils passenden Führungshülsen sind über eine Farbcodierung definiert (Abb. 14 bis 18).

Nach der Implantation wurden die letzten Pfeilerzähne entfernt, der Kieferkamm wurde nivelliert und geglättet und die prothetischen Aufbauteile verschraubt (Abb. 19 bis 21). In dieser Phase empfiehlt es sich, die postoperative Röntgenkontrolle zu fertigen. Nicht nur, um die korrekte Position und Lage der Implantate zu überprüfen, sondern auch evtl. Störstellen an Knochenlamellen aufzudecken. In diesem Fall war es ein Leichtes, beim Implantat und Aufbauteil Regio 42 eine Störstelle zu entfernen (Abb. 22). Nach erfolgtem Nahtverschluss wurde die Prothetik eingeklebt. Eine Lage Kofferdamm verhinderte hierbei das Einfließen von Kunststoff in die OP-Naht. Das Ausarbeiten der Basis erforderte nur wenige Minuten und wir konnten die Sofortversorgung jetzt mit der okklusalen Verschraubung final eingliedern (Abb. 23 bis 26).

Schlussfolgerung

Das Protokoll von fast und fixed ist genial und wird durch die Vorbereitung der Prothetik perfektioniert. Dies gelingt zum einen mit einer geeigneten Planungssoftware (hier SKYplanX) und durch die Herstellung von präzisen guided Bohrschablonen. Den

Vorteil bekommt in erster Linie der Patient in der verkürzten Behandlungszeit zu spüren. Ebenso gewinnt der Techniker, indem er nicht direkt auf die Versorgung warten muss und in seiner Arbeitseinteilung unabhängig vom chirurgischen Team arbeiten kann. Auch ist die dringend notwenige örtliche Nähe zur Praxis nicht mehr zwingend. Letztlich gewinnt die Praxis, da evtl. anatomische Probleme im Vorfeld aufgedeckt werden und der Patient wesentlich früher nach dem Eingriff entlassen werden kann.

VERWENDETE MATERIALIEN

Röntgenopaker Kunststoff:
X-resin,
Bredent GmbH & Co. KG (Senden)

Bohrhülsen:
SKYplanX Hülsensystem mit Bohrerstopp,
Bredent GmbH & Co. KG (Senden)

Implantate:
blueSKY länge 14mm,
Bredent GmbH & Co. KG (Senden)

Abutments:
SKY f & f Abutment 0°
DH 2 mm mit integrierter Schraube
SKY f & f Abutment 35°
DH 5 mm mit Schraube 2,2
SKY f & f Prothetikkappe
Titan mit Schraube M 1,4
Bredent GmbH & Co. KG (Senden)

GERHARD STACHULLA, ZTM
Derchinger Str. 11, 86444 Bergen
gerhard@stachulla.de

Chirurgie und Prothetik:
dental Praxis Dr. Sven Görrissen
Königstraße 5a, 24568 Kaltenkirchen

Laborarbeiten:
Dentallabor Stachulla & Liedtke
Augsburger Str.26, 86444 Mühlhausen

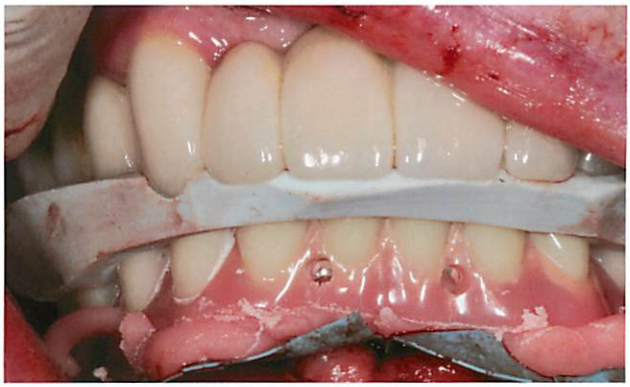

Abb. 23: Spannungsfreie Verklebung.

Abb. 24: Die fertig gestellte Prothese von basal.

Abb. 25: Die Prothese eingegliedert.

Abb. 26: Verhaltenes Lächeln nach der Operation.